

Kirjoittaja: Helena Kuntsi-Vaattovaara, ELL, Dipl. AVDC, Dipl EVDC  
Eläinlääkäriasema Anident, Lamminpääntie 43, 02880 Veikkola  
Puh. 09-2565430, sähköposti anident@kolumbus.fi

## KOIRIEN HAMMASVAURIOT JA NIIDEN HOITO

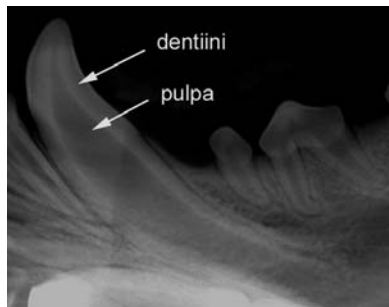
### JOHDANTO

Hammassauriot ovat iensairauksien jälkeen toiseksi tavallisin hoitoa vaativa suuhun liittyvä ongelma koirilla. Erityisesti käyttökoirien ja muiden aktiivisesti pureskelevien koirien hampaat altistuvat helposti murtumille ja muille vammoille, jotka aiheuttavat kipua ja hoitamattomina voivat jopa vaarantaa koiran yleisen terveydentilan.

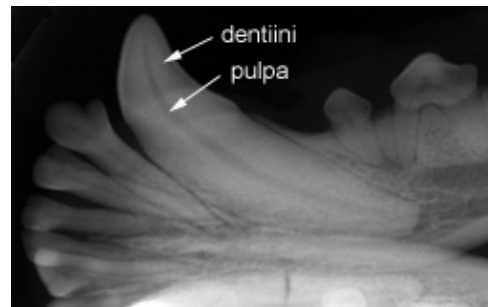
Hammassaurioiden syntymekanismien ja hoitoperiaatteiden ymmärtämiseksi hampaan rakenteen ja tautimekanismien tunteminen on ensiarvoisen tärkeää, joten nämä käydään läpi heti kirjoituksen alussa. Myöskin hammashoitojen peruseriaatteet esitellään ensin, jotta niihin on helpompi viitata jatkossa. Näiden jälkeen kerrotaan tarkemmin koirien tavallisimmista hammassaurioista, niiden syntymekanismista, oireista, diagnosoinnista ja lopuksi hoidosta.

### HAMPAAN RAKENNE

Hampaan näkyvää osaa kutsutaan kruunuksi ja ikenen sekä luun alla olevaa osaa juureksi. Juurien lukumäärä vaihtelee yhdestä kolmeen per hammas. Hammaskruunun uloin kerros on luutakin kovempi ja nimeltään kiille; juuren ulointa kerrosta nimitetään hammassementiksi. Pääosan hampaasta muodostaa kiilteen ja sementin sisäpuolella oleva, rakenteeltaan tunnelimainen hammasluu eli dentiini, jota hampaan ytimessä eli pulpassa olevat solut kasvattavat lisää koko koiran eliniän ajan. Paksumman dentiinikerroksen takia vanhemman koiran hammas on paljon vahvempi kuin nuoren (Kuvat 1.a ja 1.b). Pulpassa sijaitsevat myös hampaan verisuonet ja hermot. Juuren kärki on nimeltään apex ja se sisältää ns. apikaalisen deltan eli useita pieniä kanavia, joiden kautta verisuonilla ja hermoilla on yhteys apexia ympäröivään kudokseen.



Kuva 1.a Röntgenkuva: Nuoren koiran kulmahammas, jonka dentiini eli hammasluukerros on ohut ja pulpaontelo on laaja.



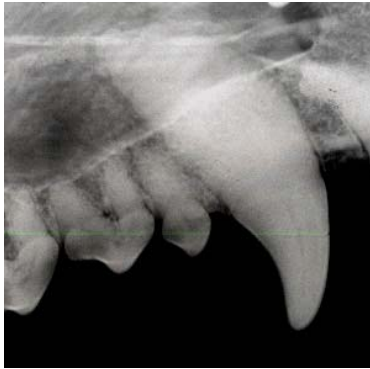
Kuva 1.b Röntgenkuva: Aikuisen koiran kulmahammas, jonka dentiini eli hammasluukerros on paksu ja pulpaontelo on kapea.

### HAMMASVAURIOIDEN SYNTYMEKANISMI

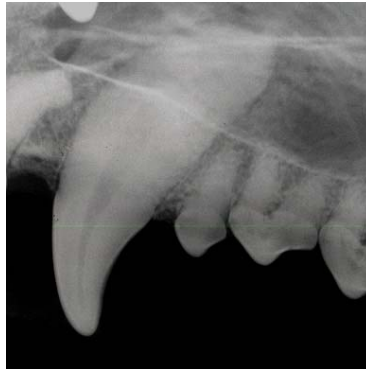Hampaan vaurioituessa pulpa tulehtuu, syntyy pulpiitti eli kansankielellä ”hammasjuuritulehdus”. Pulpiitin tavallisin syy on bakteereiden pääsy pulpaonteloon esimerkiksi hammasmurtuman tai kariksen eli reikiintymisen takia, mutta myös tylpät vammat, liiallinen lämpö (esimerkiksi hampaiden ulträänipuhdistuksen aikana) tai kemikaalit (kuten paikka-aineet) voivat aiheuttaa pulpiitin. Pulpiitin seurauksena juurikanavaan päässeet bakteerit kulkeutuvat apikaalisen deltan

kautta juurta ympäröivään luuhun, joka puolestaan alkaa tulehduksen seurauksena kadota. Juurta ympäröivä luukato havaitaan röntgenkuvauksessa ns. periapikaalireaktionä eli tummempana alueena juuren kärjen ympärillä (Kuva 4.c). Pitkään jatkunut eli krooninen pulpiitti aiheuttaa yleensä pulpan solujen palautumattoman vahingoittumisen, jota kutsutaan pulpanekroosiksi. Tällainen hammas on siis ”kuollut” ja pulpa on menettänyt kykynsä rakentaa uutta hammasluuta. Kuolleen hampaan erottaa röntgenkuvassa siitä, että sen hammasluukerros on jäänyt ohuemmaksi kuin elävän (Kuvat 2.a ja 2.b). Pulpan kautta yleiseen verenkiertoon päässeet bakteerit voivat aiheuttaa esimerkiksi akuutin sydänlihastulehduksen, tulehduspesäkkeitä muissa elimissä, kuten maksassa, ja pahimmassa tapauksessa verenmyrkytyksen.

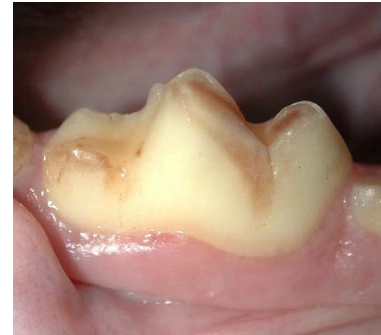Jos pulpa ärsyyntyy, mutta ei täysin paljastu esimerkiksi hampaan kulumisen takia, se alkaa kiireesti kasvattaa uutta hammasluuta suojakseen. Tällaista korjaavaa hammasluuta kutsutaan tertiäridentiiniksi, joka tummana pisteenä kulmapinnalla, mutta yhteyttä pulpaan siitä ei ole (Kuva 3). Tertiäridentiini ei kuitenkaan välttämättä ole täydellisen luotettava suoja ympäristön bakteereita vastaan, sillä bakteerit saattavat tunkeutua juurikanavaan tertiäridentiinin tunneleita pitkin.



Kuva 2.a: Röntgenkuva: Aikuisen koiran terve yläkulmahammas, jonka hammasluu on normaalisti kehittynyt ja pulpaontelo on kapea.



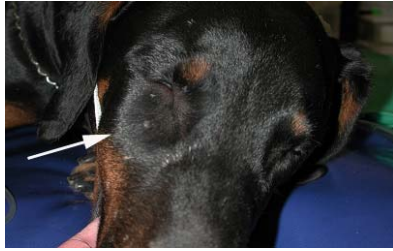Kuva 2.b Röntgenkuva: Vastakkainen yläkulmahammas on kuollut: Hammasluu on jäänyt huomattavasti ohuemmaksi.



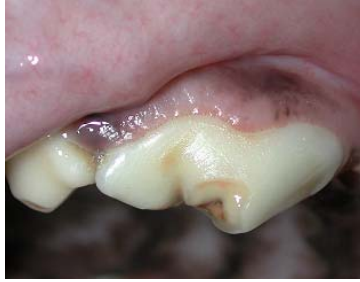Kuva 3: Hampaan kulumisen pulpa on kehittänyt suojakseen tertiäridentiiniä, joka näkyy ruskeana alueena kulmapinnalla. Pulpa ei ole esillä.

## HAMMASVAURIOIDEN OIREET

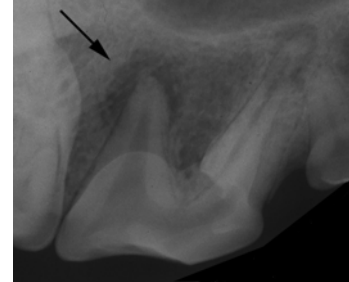
Akuutti hammasjuuritulehdus voidaan joskus havaita selkeänä kipuna, kuten haluttomuutena pureskella tai lisääntyneenä kuolaamisena, mutta erityisesti kroonista kipua omistaja ei useinkaan helposti havaitse. Kroonisen eli pitkään jatkuneen pulpiitin tai pulpanekroosin aiheuttama kipu on usein matala-asteista ja saattaa tuntua vain esimerkiksi purutilanteissa: puruote voi olla rauhaton, mutta joskus koira voi myös ns. ”paeta hihaan”, purra kovempaa ja olla haluton irrottamaan otetta. Havaitsematta jäänyt hammassärky voi johtaa ristiriitaisiin tilanteisiin koulutuksessa: koira saattaa palkata lellä, mutta itse asiassa lellun pureskelu aiheuttaa kipua ja palkkiosta tuleekin rangaistus. Toisaalta varsinkin suojelukoulutuksessa hammassärkyä kärsivän koiran puruotteen korjaaminen on turhauttavaa sekä koiralle että omistajalle ja johtaa helposti koulutusvirheisiin. Krooninen pulpiitti jää siis useimmiten omistajalta huomaamatta, mutta se saattaa myös yllättäen akutisoitua erittäin kivuliaaksi hammasjuuripaiseksi, johon liittyy tyypillisesti posken tai leuan turvotus ja jopa tulehduseritteen puhkeaminen ihon läpi. Tyypillinen esimerkki on yläraateluhampaan hammasjuuripaise, joka aiheuttaa näkyvän turvotuksen ja joskus märkäistä eritettä pursuavan avanteen silmän alla (Kuvasarja 4).



4.a Ulospäin näkyvä oire on turvotus silmän alla ja märkä-eritteen puhkeaminen ihon läpi.



4.b Suuhun katsottaessa huomataan murtunut ylä-P4-hammas.



4.c Röntgenkuvassa havaitaan ns. periapikaalireaktio eli tumma tulehdusalue juuren

Kuvasarja 4.a-c: Tyypillinen esimerkki akuutista hammasjuuripaiseesta:

## VAURIOITUNEIDEN HAMPAIDEN HOITOJEN PERUSPERIAATTEET

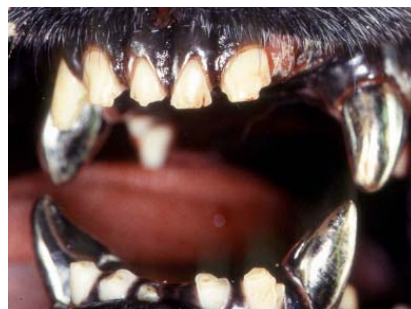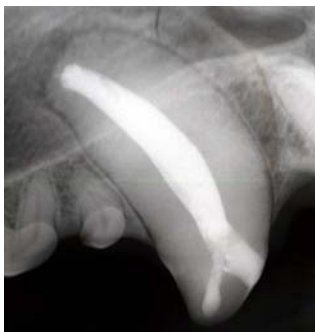### 1. Juurihoito

Juurihoidossa hampaan pulpa poistetaan, juurikanava puhdistetaan ja muotoillaan niin, että se voidaan täyttää tiivistä ja lopuksi hammas paikataan. Juurihoidettu hammas on siis ”kuollut”, mutta silti toiminnallinen, koska hammasta ei tarvitse poistaa. Juurihoidoissa käytetään valtaosin samoja materiaaleja kuin ihmisten vastaavissa hoidoissa. Koiran kulmahampaiden juuren ovat kuitenkin niin pitkät (esimerkiksi dobermannilla tavallinen juurikanavan pituus on 40-45mm) että niiden juurihoidoissa tarvitaan erityisesti koirille tarkoitettuja materiaaleja ja instrumentteja. Tavallisin juurentäyteaine on kumimaista guttaperkkaa ja avausaukot suljetaan yleensä hampaanvärisellä yhdistelmämuovipaikalla (Kuva 5). Paikka-aineella ei yritetä rakentaa hammasta normaalin näköiseksi, koska tällaiset paikat eivät koiralla yleensä ole kestäviä. Jos kruunua halutaan muotoilla tai jatkaa entisen näköiseksi, siihen asennetaan metallikruunu (Kuva 6). Metallikruunu tulee arvioida tarkasti, sillä kruunun asettamista varten hammasta tulee hioa, joten kruunu saattaa myös altistaa hammasta uudelle murtumalle.

Hammasröntgenkuvaus on välttämätöntä aina ennen operaatiota, sen aikana ja hoidon jälkeen. Hoidon onnistumista seurataan vuosittaisilla röntgenkuvauksilla, sillä epäonnistunutta juurihoidon ei ulkoapäin yleensä havaita. Juurihoidon ennuste on yleensä hyvä (Kuvat 7.a ja 7.b); vain noin 7% hoidoista epäonnistuu ja toiset 7% murtuu uudelleen hoidon jälkeen.

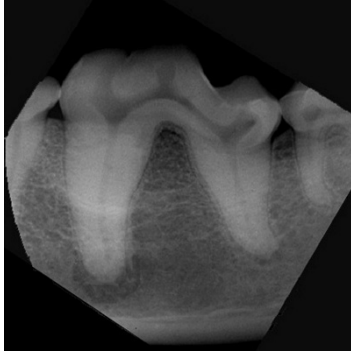
### 2. Pulpa-amputaatio

Pulpa-amputaatioissa vain pinnallisin osa pulpaa poistetaan ja jäljelle jäänyt pulpa suojataan lääke- ja paikka-aineella, niin että hammas säilyy ”elävänä”. Pulpa-amputaatioiden onnistumisen seurannassa säännölliset röntgenkontrollit ovat välttämättömiä. Seuranta tulee jatkaa läpi koiran eliniän, sillä vaikka hoito aluksi vaikuttaisi onnistuneelta, se saattaa vuosien jälkeen pettää, niin että hammas tulehtuu ja kuolee (Kuvasarja 8).

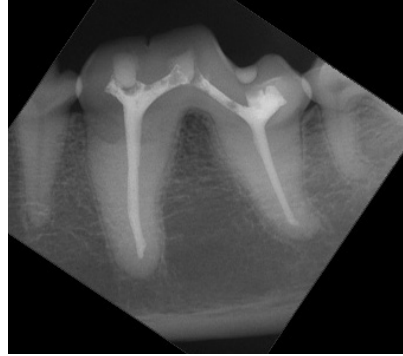


Kuva 5 (vas.): Röntgenkuva 2-vuotiaan koiran juurihoidetusta yläkulma-hampaasta.

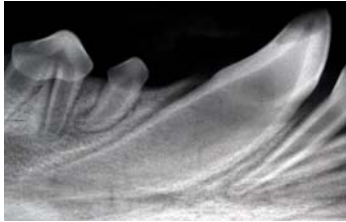
Kuva 6 (oik.): Metallikruunut kaikissa kulmahampaissa.



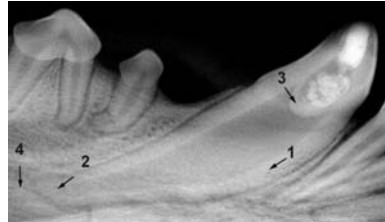
Kuva 7.a: Röntgenkuva ala-M1-hampaasta juurihoidon aikana. Huomaa periapikaalireaktio etujuuren ympärillä.



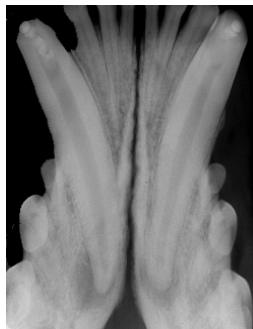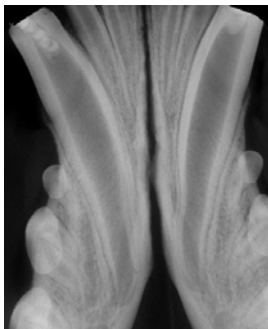
Kuva 7.b: Kontrolliröntgen onnistuneesta juurihoidosta vuoden kuluttua: Periapikaalireaktio on parantunut.



Kuva 8.a Röntgenkuva 5kk:n vanhan koiran alakulmahampaasta juuri ennen hoitoa. Huomaa komplisoitu kruunumurtuma.



Kuva 8.b Röntgenkuva 3kk:n jälkeen paljastaa, että hoito vaikuttaa toistaiseksi onnistuneelta: 1.Hammas-luukerros on vahvistunut. 2.Apex on sulkeutunut. 3.Pulpan ja lääketäytteen väliin on muodostunut hammasluusilta. 4.Hampaan juurta ympäröivässä kudoksessa ei näv tulehdusreaktiota.



Kuva 8.c (vas.) Röntgenkuva alakulmahampaista välittömästi hoidon jälkeen.  
Kuva 8.d (oik.)Röntgenkuva 2 vuotta hoidon jälkeen. Hoito on epäonnistunut ja hampaissa on selvät periapikaalireaktiot.

### 3. Hampaan poisto

Hampaiden poistot jaetaan yksinkertaisiin eli ei-leikkauksellisiin sekä leikkauksellisiin toimenpiteisiin. Ei-leikkauksellisesti voidaan poistaa pieniä, yksijuurisia tai heiluvia hampaita, mutta monijuuriset tai suuremmat yksijuuriset, kuten kulmahampaat, vaativat leikkauksellisen poiston.

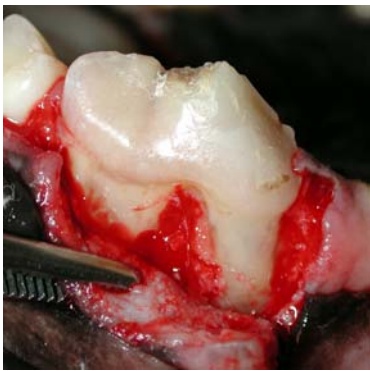Ei-leikkauksellisessa poistossa hammasta ympäröivät sidekudosjuosteet katkaistaan, niin että hammas voidaan irrottaa kuopastaan. Leikkauksellisessa poistossa avataan hampaan ympärille ienlimakalvoflappi ja näin paljastunutta, hammasta ympäröivää luuta poistetaan poraamalla. Sen jälkeen monijuuriset hampaat halkaistaan osiin ja kukin juuri poistetaan yksitellen. Lopuksi luu

tasoitetaan, hammasalveoli (kuoppa) huuhdellaan ja fläppi suljetaan itsestään sulavin ompelein (Kuvasarja 9).

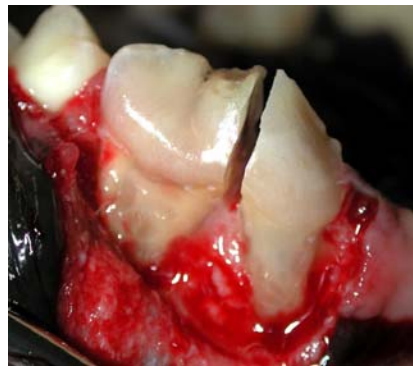Kaikki yllämainitut hoidot vaativat samanlaisen anestesian kuin mikä muu tahansa leikkaus: Koirapotilas on ”tipassa” ja hengittää nukutusainetta henkitorveen asetetun putken läpi. Nielu suojataan vesiroiskeilta ja muilta nieluun joutuville materiaaleilta. Vaikka potilas on anestesiassa, käytetään paikallispuudutusta ja pistoksena annettavia kipulääkkeitä operaation jälkeisen kivun lievittämiseksi.

Röntgenkuvaus on välttämätöntä aina ennen hoitoa ja usein sen aikana. Hammasröntgenkoneella ja pienillä, suuhun laitettavilla hammasfilmeillä otettujen kuvien tarkkuus on omaa luokkaansa tavallisella röntgenkoneella otettuihin kallokuviin verrattuna.

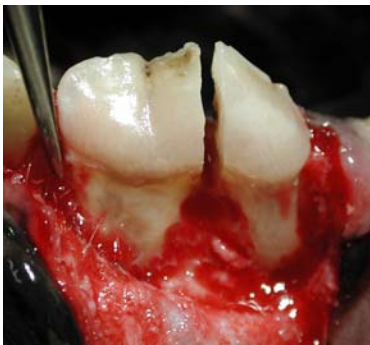Kotihoito sisältää yleensä suun kautta annettavaa kipulääkettä, ja poistojen jälkeen suuta huuhdellaan tarkoitukseen sopivalla antiseptisellä liuoksella. Antibiootteja annetaan nykyisin harvoin ja vain tarkoin valituille potilaille.



Kuva 9.a



Kuva 9.b



Kuva 9.c

Kuvasarja 9: Leikkauksellinen hampaan poisto.

Kuva 9.a Ien-limakalvoflāpin avaus.

Kuva 9.b Hampaan halkaisu osiin.

Kuva 9.c Hampaan juurien irrotus yksitellen.

## HAMMASMURTUMAT

### Hammasmurtumien syyt, luokittelu ja diagnosointi

Tavallisin hammasmurtumien syy koirilla on liian kovien esineiden pureskelu. Esimerkiksi kuivuneet luut ja liian kovat purulelut murtavat herkästi hampaita erityisesti, jos ne mahtuvat koiran suun takaosaan, jossa puruvoimat ovat suuret. Omistaja voi testata purulelun kovuuden painamalla siihen omalla kynnellään: Sopivia puruleluja ovat sellaiset, joihin kynnestä jää painauma.

Käyttökoirilla esimerkiksi hiekkaiset suojahihat ja purupatukat ovat salakavalialia: Vaikka esine itsessään ei ole liian kova, siihen piiloutuneet hiekanjyväset tekevät sen vaarallisen kovaksi.

Onnettomuudet ja koiratappelut ovat muita tärkeitä syitä hammasmurtumille.

Hammasmurtumien diagnosoinnissa on tärkeää selvittää ensinnäkin onko pulpa paljastunut tai kuollut ja toiseksi, kuinka syväle ienrajan alle murtumalinja ulottuu. Jos pulpa on paljastunut, murtumaa kutsutaan *komplisoiduksi* ja jos pulpa ei ole paljastunut, kyseessä on *komplisoitumaton* hammasmurtuma. Jos taas murtumalinja ulottuu vain hampaan näkyvään osaan, sitä kutsutaan

*kruunumurtumaksi*. Jos murtumalinja ulottuu ienrajan alle, on kyseessä *kruunu-juurimurtuma*. Pelkkä *juurimurtuma* ulottuu on nimensä mukaisesti vain juuren alueelle.

Pulpan paljastumisen näkee usein tuoreeltaan helposti punaisena, jopa vertavuotavana pisteenä murtumapinnalla. Mikäli murtumasta on jo kulunut aikaa, pinnallisin osa pulpaa lakkaa vuotamasta verta ja vähitellen kuolioituu, mutta hammasta tarkemmin tutkittaessa havaitaan, että terävä instrumentti selvästi uppoaa pulpaan. Aina, jos pulpa on paljastunut, hammas on hoidettava tai poistettava. Mikäli hammas on murtunut aiemmin pinnallisesti, niin että pulpa ei ole paljastunut, on se saattanut kasvattaa suojakseen tertiäridentiiniä. Myös tertiäridentiini näkyy tummana pisteenä murtumapinnalla, mutta siihen ei teräväkään instrumentti uppoa, vaan liukuu sulavasti tummallakin pinnalla.

Hammasmurtuman tarkempi diagnosointi vaatii aina hampaan röntgenkuvauksen ja siten potilaan anestesian. Jos röntgenkuvissa havaitaan periapikaalitulehdus tai pulpanekroosi, on hammas hoidettava tai poistettava, oli pulpa paljastunut tai ei.

### **Hammasmurtumien hoito**

Hoitovaihtoehdot murtuneille hampaille ovat periaatteessa paikkaus, juurihoito tai hampaan poisto. Paikkaus sopii vain komplisoitumattoman murtuman hoitoon. Komplisoituneesti murtuneet kulmahampaat ja muut toiminnallisesti tärkeitä hampaat pyritään ensisijaisesti juurihoitamaan, mikäli hammas on kiinnityskudokseltaan terve eikä murtumalinja ulotu syvälle ienrajan alle. Mikäli murtumalinja ulottuu ienrajan alle tai hampaan kiinnityskudos on heikentynyt esimerkiksi parodontiitin (hampaan tukikudoksen heikentymisen) takia, ei hammasta voida enää juurihoidolla säästää, vaan ainoaksi hoidoksi jää poisto. Myös koiran yleinen terveydentila, käyttötarkoitus ja omistajan taloudelliset resurssit vaikuttavat hoitopäätökseen. Juurihoito vaatii säännölliset röntgenkontrollit nukautuksessa ja saattaa jo itsessään vaatia kaksi hoitokertaa, joten se ei sovi yleisterveydentilaltaan huonokuntoisen koiran hammashoidoksi.

Nuoren koiran murtunut hammas voidaan koettaa säästää elävänä ja toiminnallisena valitsemalla tavallisen juurihoidon sijasta pulpa-amputaatio. Nuori hammas on näet vielä kovin kehittymätön: hammasluu on ohutta ja varsinkin jos juuren kärki, apex, on vielä auki, ei hammasta voida perinteisesti juurihoitaa. Vaikka apex olisikin sulkeutunut, hammas jäisi kovin heikoksi juurihoidon jälkeen. Pulpamputaation ennuste heikkenee selvästi, jos pulpan paljastumisesta on kulunut yli 48 tuntia, joten hoitoon on hakeuduttava välittömästi, mikäli hammas halutaan säästää.

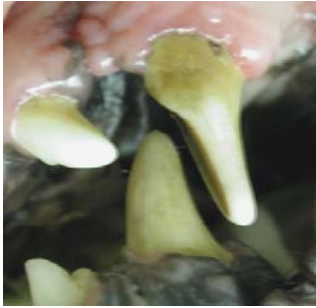### **TYLPPÄ VAMMA JA VÄRJÄYTYNYT HAMMAS**

Tylppä vamma saattaa aiheuttaa akuutin pulpiitin ja hampaan sisäisen verenvuodon, joka huomataan hampaan värjäytymisenä vaaleanpunaiseksi. Pulpiitti saattaa olla itsestään korjautuva, niin että värjäytymä häviää, mutta mikäli näin ei käy noin kuukauden kuluessa ja erityisesti, jos värjäytymä muuttuu violetin tai harmaan sävyiseksi, hammas tulee röntgenkuvata. Mikäli röntgenkuvissa havaitaan peripikaalireaktio tai pulpanekroosi, on hammas hoidettava tai poistettava.

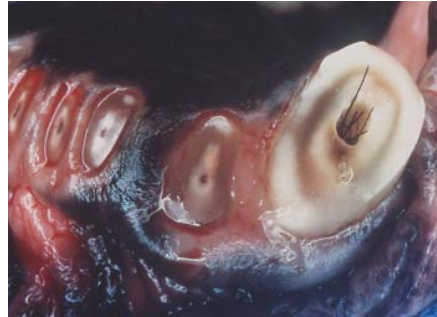### **HAMPAAN KULUMINEN**

Hampaiden kulumat jaetaan kahteen ryhmään kuluman aiheuttajan perusteella. Mikäli kuluma aiheutuu hampaiden kontaktista toisiaan vasten, puhutaan attritiosta (Kuva 10). Jos taas kuluman aiheuttaja on esimerkiksi esineiden pureskelu tai ihon jyrsiminen, kyseessä on abraasio (Kuva 11). Jos kuluminen on hidasta, pulpa ehtii rakentaa tertiäridentiiniä suojakseen, mutta esimerkiksi voimakas kutina ja ihon pureskelu saattaa johtaa nopeasti johtaa pulpan paljastumiseen. Tavallisia kuluman aiheuttavia syitä käyttökoirilla on tennispallojen pureskelu ja häkin pureminen. Häkin pureminen on vakava ja hankalasti korjattava käytöshäiriö, joka aiheuttaa tyypillistä kulmahampaiden takapintojen voimakasta kulumista ja altistaa suuresti hampaita murtumille. Aikuista käyttökoiraa hankittaessa kannattaa aina muistaa kurkistaa koiran suuhun, sillä jos

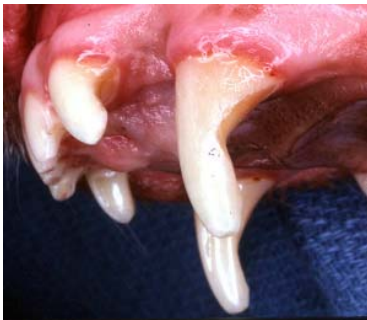merkkejä häkinpureskeluhampaista näkyy, koiran hintaan saattaa tulla iso lisä tulevien juurihoitojen takia. Häkinpurijän hampaita voidaan paikata yhdistelmämuovilla tai jopa laittaa hampaisiin metalliset osakruunut, mutta mikään materiaali ei pysy hampaissa, jos pureskelua ei saada kuriin (Kuvat 12.a ja 12.b).



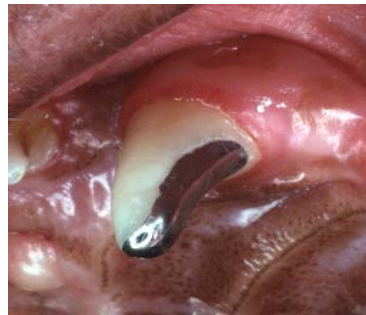Kuva 10: Purentavian aiheuttama kulmahampaiden kuluma.



Kuva 11: Kutisevan ihon jyrsiminen on voimakkaasti ja nopeasti kuluttanut hampaita, niin että niiden pulpat ovat paljastuneet.



Kuva 12.a: Häkinpurijän yläkulmahammas on kulunut koukkumaiseksi ja murtuu helposti.

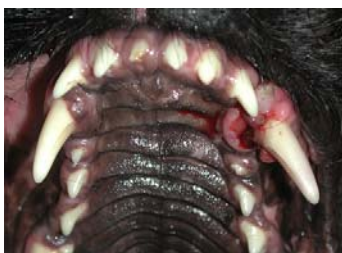

Kuva 12.b: Edellä mainittu hammas on suojattu metallisella osakruunulla.

### **HAMPAAN LUKSAATIO JA AVULSIO**

Luksaatiolla tarkoitetaan hampaan osittaista luiskahdusta ulos kuopastaan ja avulsiolla täydellistä hampaan irtoamista. Tavallisin luksoitunut hammas on yläkulmahammas (Kuva 13). Luksaation hoitona on hampaan asettaminen takaisin paikoilleen, pehmytosahaavojen ompelu sekä hampaan kiinnittäminen paikalleen metallilangan ja yhdistelmämuovin avulla. Hammas tulee juurihoitaa suhteellisen nopeasti, noin 10 päivän kuluttua, jotta estetään juuren resorboituminen eli syöpyminen. Metallilankakiinnitys pidetään paikallaan yleensä noin 6 viikon ajan.

Avulsion eli hampaan täydellisen irtoamisen ennuste on huono, vaikka hoitoon päästäisiin nopeasti. Käytännön ohje on, että kuopastaan ulos tullutta hammasta käsitellään hellävaraisesti ja asetetaan fysiologiseen suolaliuokseen, maitoon tai sylkeen eläinlääkärille kuljetuksen ajaksi. Eläinlääkärillä hoito on sen jälkeen periaatteessa sama kuin luksoituneen hampaan.



Kuva 13: Lateraalisesti luksoitunut yläkulmahammas.

## **YHTEENVETO**

Käyttökoiran hampaat ovat tärkeä työkalu, joiden kunnosta tulee huolehtia asianmukaisesti. Huomaamatta jääneet hammasvammat ovat koiralle kivuliaita ja johtavat helposti sekä koiraan että ohjaajaa turhauttaviin koulutusvirheisiin, joiden korjaaminen on hankalaa ja aikaa vievää. Murtumat ovat tavallisin hammasvamma, mutta myös muut syyt, kuten hampaiden voimakas kuluminen saattavat aiheuttaa hoitoa vaativia vaurioita. Kaikkia vahingoittuneita hampaita ei nykyisin tarvitse poistaa, vaan useissa tapauksissa juurihoidolla pystytään säilyttämään toiminnallinen hammas.