

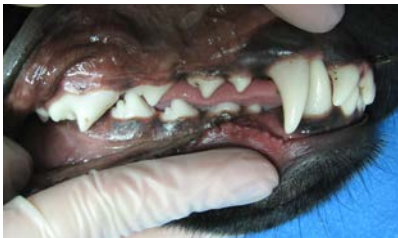POTILASTAPAUS

PURENTAVIKA: KAPEA ALALEUKA JA ALAKULMAHAMPAIDEN AIHEUTTAMA TRAUMA YLÄIKENIIN

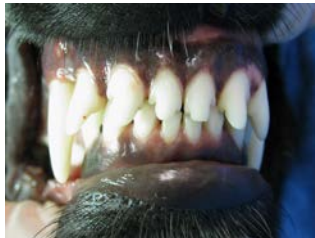Potilas: Saksanpaimenkoiranarttu 6kk.

Tulosy: Alakulmahampaat pureutuvat yläikeniin.

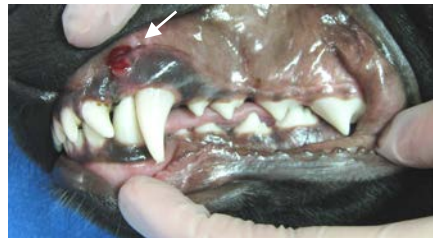Diagnoosi: Kapea alaleuka ja alakulmahampaiden linguoversio eli pystyasento, terveydellisenä haittana alakulmahampaiden pureutuminen yläikeniin (Kuvasarja 1). Vasemmalla puolella yläikenessä oli 8mm syvä, tulehtunut kuoppa, jonne oli tunkeutunut pieniä kiviä ja muuta likaa (Kuvasarja 2). Oronasaalifisteliä (=yhteyttä sierainonteloon) ei ollut. Oikealla kuoppa oli matalampi, mutta sinnekin oli tunkeutunut pieniä vierasesineitä. Kummallakin puolella purenta oli ahdas, niin että alakulmahammas ei mahtunut pureutumaan oikeaan kohtaansa, ylä-I3- ja kulmahampaan väliin.



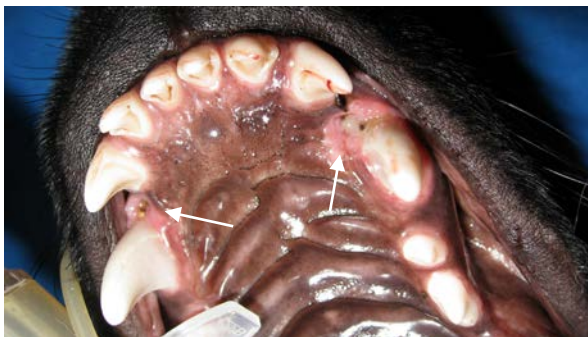Kuva 1.a Purenta oikealta.



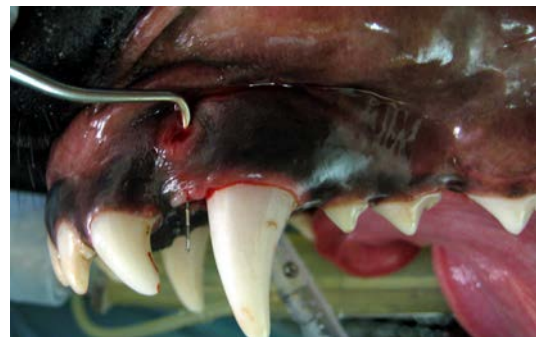Kuva 1.b Purenta edestä.



Kuva 1.c Purenta vasemmalta: vakava trauma yläikenessä (nuoli).

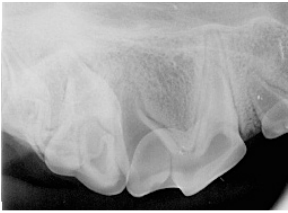


Kuva 2.a: Kuopat yläikenessä kitalaen puolella. Kuoppiin oli tunkeutunut pieniä esineitä, kuten kiviä, joita hammas oli kuoppaan pureutuessaan työntänyt syvemmälle kudokseen (nuoli).

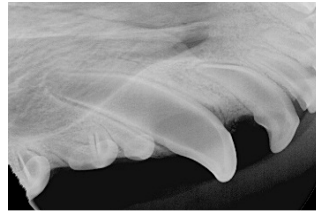


Kuva 2.b: Vasemmalla puolella alakulmahampaan aiheuttama trauma oli vakava: hammas ja kuoppaan tunkeutuneet vierasesineet olivat aiheuttaneet yläkulmahampaan palatinaali- eli kitalaen puolelle ontelon, joka avautui ulos bukkaalisesti eli huulen puolelle.

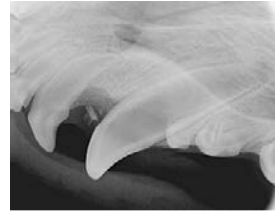
Röntgenkuvissa havaittiin yläkulmahampaan mesiaali-eli etupuolella luukatoa kohdassa, jossa alakulmahampaat pureutuivat yläkeniin. Röntgenkuvissa nähdään myös hampaiden nuori ikä: hammasluu on vielä ohutta ja kulmahampaiden juurten kärjet ovat vielä auki (Kuvasarja 3).



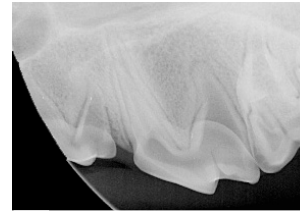
Kuva 3.a: Oik. ylä-P4-M2.



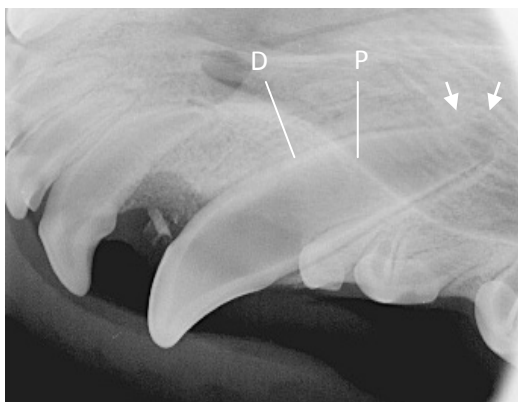
Kuva 3.b: Oik.yläkulmahammas.



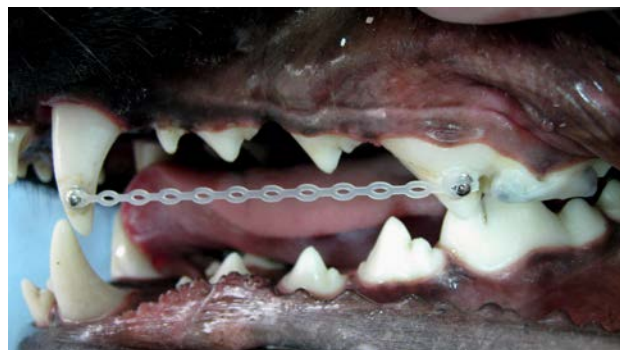Kuva 3.c: Vas. yläkulmahammas.



Kuva 3.d: Vas. ylä-P4-M2.



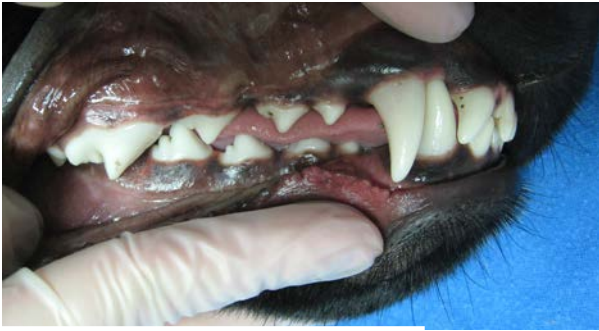Kuva 3.c suurennettuna: Hampaat ovat vielä kehittymättömät: dentiini eli hammasluu on ohutta (D), pulpa eli ydin on laaja (P) ja kulmahampaan juuren kärki eli apex on vielä auki (nuolet). Kulmahampaan etupuolella on luukatoa ja ienkuoppaan tunkeutunut kivi näkyy röntgentiiviinä kappaleena.



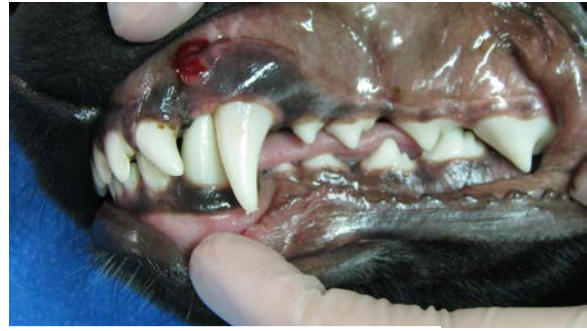Kuva 4: Aktiivinen oikomiskoje, jolla yläkulmahampaita käännetään taaksepäin. Tarkoituksena on tehdä tilaa alakulmahampaalle pureutua oikeaan kohtaansa ylä-I3-kulmahammasväliin. Voimalanka vetää kulmahammasta taaksepäin ja ylä-P4-hammas on ankkuroitu M1:seen. Tällainen koje rikkoontuu helposti, jos koira pureskelee kovia tai pehmeitä esineitä.

Hoito: Oikomishoito, jossa yläkulmahampaita ensin käännettiin taaksepäin aktiivisella kojeella (Kuva 4). ja sen jälkeen alakulmahampaat ohjattiin oikeaan purentaan. Yläikenien kuoppien ulkoseinät poistettiin ja alakulmahampaat ohjattiin oikeaan asentoonsa pidentämällä niiden kruunuja paikka-aineella (Kuvat 5.c ja d). Aktiivinen koje sai olla paikallaan 3 viikkoa, tilanne kontrolloitiin ja koje aktivoitiin viikon välein. Tuona aikana ruoka oli pehmitettyä ja kaikenlainen pureskelu oli kielletty. Kojе jouduttiin korjaamaan kerran koiran päästyä pureskelemaan keppejä.

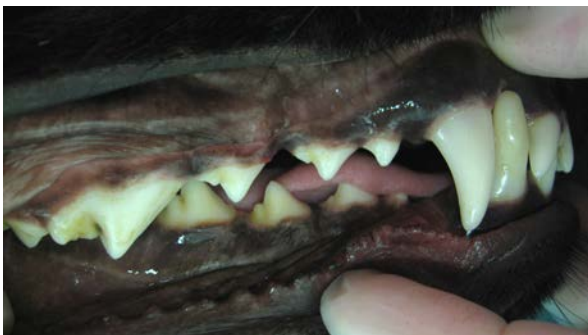Oikomisen jälkeen koira saattoi ruveta elämään normaalisti. Alakulmahampaiden kruunujen pidennykset ovat maltillisia ja niitä ei välttämättä tarvitse koskaan poistaa.



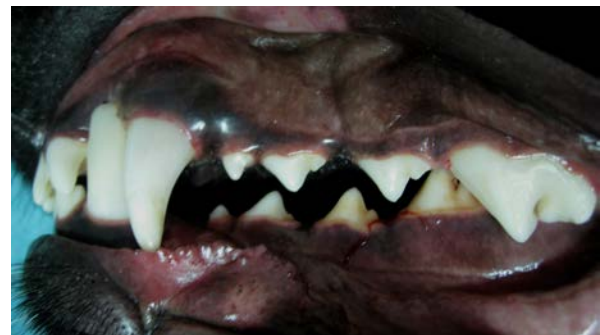Kuva 5.a: Oikea puoli ennen hoitoa.



Kuva 5.b: Vasen puoli ennen hoitoa.



Kuva 5.c: Oikea puoli hoidon päättyessä.



Kuva 5.d: Vasen puoli hoidon päättyessä.

Kuvissa 5.c ja d oikomiskoje on juuri poistettu, yläien leikattu ja alakulmahampaan kruunu pidennetty. Aktiivinen oikomisaika oli 3 viikkoa. Alakulmahampaiden kruunujen pidennykset ovat maltilliset eikä niitä välttämättä tarvitse koskaan poistaa.

HUOM! Hampaiden oikominen nuorella iällä käy nopeasti, mutta sisältää suuren riskin vaurioittaa hampaita, jotka ovat vielä kehittymässä. Liian suuret tai äkilliset oikomisvoimat voivat aiheuttaa hampaan pulpan eli ydinkanavan tulehduksen tai kuolion tai juuren voimakkaan resorption eli syöpymän. Oikomishoidot ovat ehdottomasti erikoisosaamista vaativia toimenpiteitä, joita suorittavat turvallisesti vain hammaseläinlääkärit (=Diplomate of European/American Veterinary Dental College) tai virallisessa hammaserikoistumiskoulutuksessa olevat eläinlääkärit (=Resident). Omistaja ei myöskään omin päin saa kiristää tai vaihtaa voimalankoja, vaan koko hoito tehdään tiukasti hammaseläinlääkäriin kontrolloimana.

Lue lisää parentavioista [täältä](#).

Kirjoittaja: Helena Kuntsi-Vaattovaara, ELL, DEVDC, DAVDC

Anident OY, Lamminpääntie 43, 02880 Veikkola

Puh. 09-2565430, GSM 0500-100 714

sähköposti [anident\(at\)kolumbus.fi](mailto:anident(at)kolumbus.fi)